Rafał Krygier

# ZAKAŻENIE HBV I HCV JAKO CZYNNIKI RYZYKA RAKA WĄTROBOWO-KOMÓRKOWEGO – NOWOŚCI DIAGNOSTYCZNE

## ?????????????????????????????????????? ????

**Streszczenie**

HBV i HCV są jednymi z najważniejszych czynników etiologicznych raka wątrobowo-komórkowego (HCC). Wysoka wartość wiremii HBV jest niezależnym czynnikiem ryzyka HCC, a konfekcja HBV/HCV, mimo że charakteryzuje się supresją replikacji HBV, jest związana z większym zaawansowaniem choroby wątroby. Pacjenci zakażeni tymi wirusami powinni być uważnie monitorowani. Diagnostyka wczesnych postaci HCC, mimo znacznego postępu w tej dziedzinie nie doczekała się precyzyjnych rekomendacji. Wnikliwy klinicysta, oznaczając alfafetoproteinę (AFP) i wykonując ultrasonografię jamy brzusznej co sześć miesięcy, z pewnością wykryje u części pacjentów z grupy ryzyka HCC nowotwór we wczesnym stadium zaawansowania. Niestety, u pozostałych takie badanie przesiewowe będzie za mało czułe i swoiste.

W piśmiennictwie dotyczącym tego zagadnienia jest prezentowanych wiele obiecujących nowych markerów nowotworowych, a także starszych oznaczanych czulszymi metodami. W niedługim czasie przyczyni się to do wzrostu wykrywalności resekcyjnych postaci HCC i poprawy przeżycia chorych. Jednak decyzja, komu takie badania zostaną wykonane, ciągle będzie zależała od wiedzy i czujności lekarzy opiekujących się pacjentami z chorobami wątroby.

**Słowa kluczowe**

HBV ▸ HCV ▸ rak wątrobowo-komórkowy ▸ HCC ▸ diagnostyka ▸ markery nowotworowe

Od 2003 roku zapadalność na zapalenie wątroby typu C dominowała w Polsce nad zapaleniem typu B i wynosiła w 2006 roku odpowiednio 7,73 i 4,44 (PZH 2006). Systematycznie też zwiększa się chorobowość i śmiertelność związana z infekcjami HBV i/lub HCV. Pierwotny rak z komórek wątrobowych (HCC – *Hepatocellular carcinoma*) jest w Polsce przyczyną zgonu około 2500 osób rocznie. Zdecydowanie częściej występuje u mężczyzn i na świecie jest to u nich piąty co do częstości nowotwór złośliwy. Polska należała dotychczas do krajów o najniższych współczynnikach zachorowalności (mężczyźni poniżej 5 na 100 000 i kobiety poniżej 3 na 100 000) [1]. Jednak z powodu wzrostu zachorowań na przewlekłe wirusowe zapalenie wątroby typu C i wydłużenia przeżycia chorych z marskością wątroby w najbliższych latach sytuacja ta może ulec zmianie.

## Patogeneza

Większość przypadków HCC rozwija się na podłożu marskości (najczęściej związanej z zakażeniem HBV i/lub HCV). Rola tych wirusów w karcynogenezie jest złożona. Przewlekły stan zapalny wątroby i jej regeneracja może powodować kumulację błędów genetycznych w zainfekowanych hepatocytach. Integracja HBV z genomem gospodarza oraz stała ekspresja wirusowych białek HBx i LHBs (*large envelope protein*) może prowadzić do zaburzeń regulacji komórkowej transkrypcji i proliferacji [1].

Okres latencji między ekspozycją na działanie wirusa i powstaniem nowotworu wynosi 30–50 lat, lecz jest on skracany przez przewlekłe nadużywanie alkoholu, koinfekcje, choroby metaboliczne [2].

W analizie wieloczynnikowej niezależne czynniki ryzyka HCC to:

- wysokie wartości wiremii HBV;
- genotyp HBV (genotyp C, szczególnie subgenotyp Ce);
- marskość wątroby;
- płeć męska;
- starszy wiek (powyżej 50 r.ż.);
- niski poziom albumin [3].

Dodatkowym czynnikiem ryzyka jest koinfekcja HBV/HCV. Częstość występowania HCC u chorych z przewlekłym wirusowym zapaleniem wątroby typu C była znacząco

lek. med. **Rafał Krygier**
*Oddział Obserwacyjno-Zakaźny Wojewódzkiego Szpitala Zespolonego w Koninie*
*Adres do korespondencji:*
*Rafał Krygier*
*Odział Obserwacyjno-Zakaźny Wojewódzkiego Szpitala Zespolonego*
*ul. Wyszyńskiego 1*
*62–510 Konin*
*e-mail: rafalkrygier@emil.tnp.pl*
*tel. 0 604 136 360*

© Twoje Zdrowie Sp. z o.o.

wyższa u tych pacjentów, u których w surowicy stwierdzano przeciwciała aHBc (obserwacja 12-letnia) [4].

W szczególnej grupie pacjentów z rozpoznanym już HCC po resekcji małej zmiany o typie HCC (≤ 3 cm) skumulowane prawdopodobieństwo nawrotu HCC było większe u pacjentów aHCV dodatnich niż HBsAg dodatnich (72,4% *vs* 53,6% po 5 latach obserwacji). Było to związane być może z tym, że zależny od HCV rak wątrobowo-komórkowy charakteryzuje się wieloogniskowością [5]. Ponadto u tego typu pacjentów z HCC o etiologii HBV obecność HBeAg była związana z większym ryzykiem wczesnego nawrotu nowotworu i gorszym przeżyciem pięcioletnim [6].

Chorzy, u których występują czynniki ryzyka rozwoju HCC (nieznacznie różniące się w poszczególnych populacjach), powinni być poddani ścisłej obserwacji. Wypracowanym przez wielu klinicystów standardem jest kontrolowanie w odstępach sześciomiesięcznych alfafetoproteiny (AFP) oraz wykonywanie ultrasonografii jamy brzusznej. Łączna czułość AFP i usg w wykrywaniu HCC we wczesnej fazie zaawansowania wynosi 79% a swoistość – 87%. Jednak badania te nie rozwiązują wszystkich problemów klinicznych mających związek z HCC [7].

## Manifestacja kliniczna

W okresie początkowym rak watrobowo-komórowy może przebiegać bez objawów. Często jego symptomy maskuje wcześniej rozpoznana marskość lub przewlekłe zapalenie wątroby. Jeśli objawy występują, najczęściej są to:

- brak apetytu;
- bóle w prawym podżebrzu;
- uczucie ciężkości;
- utrata masy ciała;
- gorączka;
- żółtaczka;
- wodobrzusze;
- pojawienie się pajączków naczyniowych skóry górnej części ciała.

HCC jest rozpoznawany zbyt późno. Jego objawy pojawiają się w zaawansowanym stadium choroby i tylko niewielka część chorych kwalifikuje się do radykalnego leczenia, dającego szansę pięcioletniego przeżycia. Szybki przyrost masy guza i zaburzona funkcja pozostałego miąższu wątroby dodatkowo skracają okres optymalnej interwencji. Wykrycie niewielkiego guza stwarza możliwość wykonania leczącej resekcji, co uzasadnia prowadzenie badań przesiewowych w grupach ryzyka [2, 9].

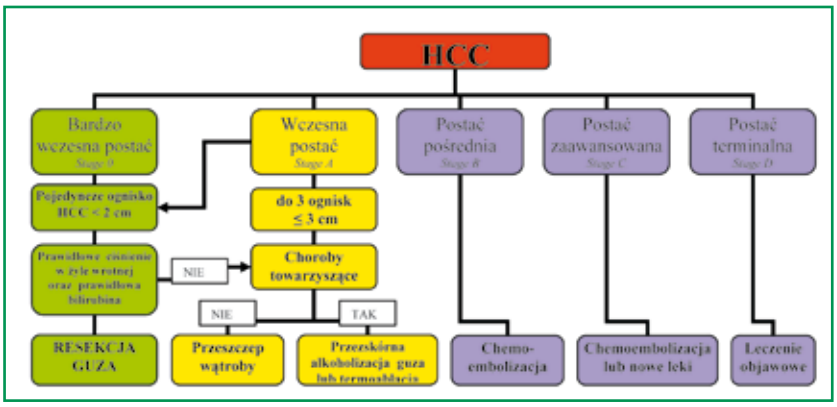


▲ Ryc. 1. Wczesne rozpoznanie HCC ma decydujące znaczenie w wyborze sposobu leczenia i prognozowaniu przeżycia [8].

## Badania obrazowe

Do dostępnych i przydatnych badań obrazowych w diagnostyce HCC należą:

- ultrasonografia jamy brzusznej;
- spiralna tomografia komputerowa;
- rezonans magnetyczny.

W pracach badawczych wymieniane są także: usg w trakcie laparoskopii lub śródoperacyjne, angiografia i scyntygrafia wątroby, ale są to badania rzadziej wykonywane.

Badaniem rutynowym jest ultrasonografia. Jej czułość w rozpoznawaniu HCC waha się od 71 do 92%, swoistość zaś od 48 do 94% [10, 11]. Bardzo wiele zależy w tym badaniu od doświadczenia radiologa oraz zaawansowania technologicznego sprzętu (np. możliwości oceny naciekania naczyń w metodzie Dopplera). W przypadku guza o dużej dynamice wzrostu, gdy zwiększenie średnicy od 1 do 3 cm trwa średnio pięć miesięcy, przesiewowe badanie usg jamy brzusznej co sześć miesięcy może być niewystarczające.

| |
|---|
| **Pacjenci z przewlekłym WZW typ B** |
| Pacjenci z marskością wątroby |
| Pacjenci z rodzinnymi wywiadami w kierunku HCC |
| Pacjenci z wysokimi wartościami HBV DNA i aktywnością zapalną |
| Azjaci (mężczyźni) ≥ 40 r.ż. |
| Azjatki (kobiety) ≥ 50 r.ż. |
| Rasa czarna > 20 r.ż. |
| |
| **Pacjenci bez WZW typ B** |
| Przewlekłe WZW typ C |
| Poalkoholowa marskość wątroby |
| Hemochromatoza |
| Pierwotna marskość żółciowa (PBC) |
| Niedobór alpha1-antytrypsyny |
| Niealkoholowe stłuszczenie wątroby (NASH) |
| Autoimmunologiczne zapalenie wątroby (AIH) |

▲ Tab. 1. Grupy pacjentów, u których rekomendowane są badania przesiewowe w kierunku HCC (wg AASLD Practice guideline 2005) [9].

Zmiany ogniskowe w wątrobie o niejasnej etiologii wymagają dociekliwej diagnostyki obrazowej. Spiralna tomografia komputerowa i rezonans magnetyczny osiągają w diagnostyce HCC czułość i swoistość odpowiednio 89 i 99% [11]. U części chorych niezbędna jest aspiracyjna biopsja cienkoigłowa pod kontrolą usg w celu rozróżnienia zmian pierwotnych i przerzutowych oraz ustalenia właściwego leczenia.

## Diagnostyka laboratoryjna

Niespecyficzne wykładniki zapalenia, takie jak leukocytoza, podwyższone wartości CRP,

| | |
|---|---|
| **Antygeny nowotworowe i glikoproteiny** | ▶ Alfafetoproteina (AFP, AFP-L3)<br>▶ Glipican 3 (GPC3) |
| **Enzymy i izoenzymy** | ▶ Gammaglutalylotranseptydaza (GGTP)<br>▶ Alfa-l-fukozydaza (AFU)<br>▶ Des-gamma karboksyprotrombina (DCP) |
| **Geny** | ▶ AFP mRNA<br>▶ GGTP mRNA<br>▶ Odwrotna transkryptaza ludzkiej telomerazy (hTERT)- mRNA) |
| **Cytokiny** | ▶ Vascular endothelial growth factor (VEGF)<br>▶ Interleukina-8 (IL-8)<br>▶ Transforming growth factor-beta1 (TGF-β1)<br>▶ Tumor-specific growth factor (TSGF) |

▲ Tab. 2. Markery raka wątrobowo-komórkowego [14].

OB, alfa-globulin, alfa1-antytrypsyny, D-dimeru i fibrynogenu, mogą sugerować HCC, jednak występują także w marskości wątroby. Obniżony poziom żelaza i podwyższony miedzi oraz ferrytyny w surowicy krwi może również świadczyć o tej chorobie nowotworowej [12]. Istotne znaczenie ma też aktywność poszczególnych enzymów i izoenzymów związanych z funkcją wątroby. W jednym z ostatnich badań zauważono, że aktywność enzymucyklu mocznikowego – karbamoilotransferazy ornitynowej (OCT) w stosunku do aminotransferazy alaninowej (ALT) jest znacząco wyższa w przypadku HCC niż w przewlekłym zapaleniu czy marskości wątroby [13].

Wśród markerów specyficznych dla HCC poniżej zostały omówione najlepiej poznane.

**Alfafetoproteina (AFP)**

Czułość 39–64%.

Swoistość 76–91%,

Pozytywna wartość predykcyjna 9–32%.

To podstawowe białko surowicy krwi płodu o funkcji immunoregulacyjnej, wpływające na wzrost i proliferację komórki. AFP jest typową onkoproteiną wykazującą swoistość dla tkanki wątrobowej, gdyż w hepatoblastomie, dziecięcym raku wątroby, obserwuje się jej znaczną ekspresję, prowadzoną przez przypominające embrionalne hepatoblasty komórki nowotworowe. Przyczyna wznowienia ekspresji AFP w HCC, wyciszonej przez negatywny regulator transkrypcji w okresie płodowym, pozostaje nieznana. Znaczenie mogą mieć zmiany w substancji zewnątrzkomórkowej, czynniki epigenetyczne, tj. jony metali ciężkich działające poprzez indukcję białek stresowych A2/3, lub inaktywacja białka p53 przez HBx (białko X wirusa HBV), stymulująca ekspresję AFP [15, 16].

Stężenie AFP w surowicy jest nadal uznawane za „złoty standard" w badaniach diagnostycznych HCC, a w guzach wydzielających jej znaczną ilość umożliwia ocenę doszczętności zabiegu operacyjnego. Po radykalnym zabiegu operacyjnym ponowne narastanie jej stężenia w surowicy może być czułym markerem wznowy procesu nowotworowego. Spośród trzech glikoizoform tego białka uważa się, że frakcja AFP-L3 jest najlepszym wskaźnikiem stopnia zaawansowania nowotworu, w tym także przerzutów odległych, niezależnie od rozmiaru guza czy całkowitego stężenia AFP w surowicy. Obecne w surowicy białko nie wskazuje na występowanie w niej komórek nowotworowych, a jedynie na jego duże wytwarzanie przez guz lub intensywnie regenerujące hepatocyty [17].

Stężenie AFP w surowicy zależy od wielkości i liczby ognisk nowotworowych (nie tylko HCC), ale także wzrasta ono u pacjentów z ostrym zapaleniem wątroby, u chorych z marskością, a szczególnie z masywną martwicą wątroby. Jednakże u pacjentów, u których nawet przejściowo stwierdzano wartości powyżej 100 ng/ml, ryzyko powstania HCC było znacznie wyższe niż u osób wykazujących stężenie AFP na stalym poziomie < 20 ng/ml [18].

**Glipikan 3 (GPC 3)**

Glipikan 3 należy do rodziny siarczanowo-heparanowych proteoglikanów błonowych, które mogą być również wydzielane do krążenia. Molekułom tym z powodu ich umiejscowienia w komórce przypisuje się rolę regulatora wzajemnych oddziaływań czynników wzrostu i ich receptorów. GPC3 może więc wpływać na wzrost, różnicowanie i migrację komórek. W komórkach HCC, nowotworach przewodu pokarmowego i czerniaku – rozwijających się z tkanek, w których GPC3 ulega ekspresji tylko w okresie embrionalnym – transformacji nowotworowej towarzyszy jego reekspresja. Zarówno analizy Northern-blot oraz hybrydyzacja *in situ*, jak i mikromacierze oraz RT-PCR wykazały, że ekspresja GPC3 mRNA w hepatocytach jest bardzo mała albo wręcz nieobecna w przypadku hiperplazji czy marskości, natomiast w 75–80% przypadków HCC jest zwiększona 5–10-krotnie w porównaniu ze zdrową tkanką otaczającą guz. Prawie 100% swoistość GPC3 dla HCC w porównaniu z łagodnymi dolegliwościami wątroby czyni go obiecującym markerem we wczesnej diagnostyce pierwotnego raka wątroby. Ekspresja GPC3 w komórkach innych nowotworów (np. czerniak, guz Wilmsa czy hepatoblastoma) może obniżać swoistość diagnozy w badaniach przesiewowych [17].

**Gamma-glutamylo transpeptydaza (GGTP, GTP)**

GGTP zdrowych dorosłych jest wydzielana do krwi głównie przez wątrobowe komórki Kupffera oraz komórki śródbłonka przewodu żółciowego, a jej aktywność znacznie

wzrasta w wątrobie płodowej i w tkankach z HCC. Białko to występuje w 13 formach izoenzymatycznych, przy czym trzy z nich: I', II, II' pojawiają się tylko u chorych na HCC, przez co ich stężenie w surowicy w przyszłości może być wykorzystywane jako serologiczny marker diagnostyczny pierwotnego raka wątroby [19].

**Alfa-L-fukozydaza (AFU)**

Czułość 71–85%.

Swoistość do 90%.

Jest enzymem lizosomalnym, syntetyzowanym przez wszystkie komórki ssaków. Naturalnym substratem do jej działania są związki cukrowe zawierające w swej cząsteczce L-fukozę. Bezpośrednie porównanie wartości diagnostycznej AFU i AFP w wykrywaniu HCC dawało różne wyniki, w zależności od wyboru górnej granicy stężenia AFP uznawanego za prawidłowe. Wiadomo, że wartość diagnostyczna AFU we wczesnym rozpoznawaniu HCC zależy od czynników geograficznych i rasowych. Dotychczas nie udało się wyjaśnić przyczyny wzrostu aktywności tego enzymu w surowicy chorych z HCC. Nie wykryto korelacji między aktywnością AFU a średnicą i liczbą guzów wątroby u osób z HCC. W Polsce istnieje możliwość wykonania tych oznaczeń w ośrodkach specjalistycznych lub placówkach naukowych. Zaletą tego testu jest niski koszt oraz prostota i powtarzalność jego wykonania [20].

**Des-gamma karboksyprotrombina (DCP)**

Czułość 77%.

Swoistość 86%.

Jest to nieczynna biologicznie, pozbawiona zdolności wiązania wapnia, nieprawidłowa protrombina. W badaniach okazała się ona cenniejszym markerem niż AFP w diagnostyce różnicowej HCC i zmian nienowotworowych. DCP była dodatkowo bardziej efektywna w wykrywaniu małych zmian HCC: przy pojedynczych ogniskach do 2 cm była dodatnia u około 33% pacjentów [21].

Poziom tej substancji bywa sporadycznie podwyższony w przewlekłych chorobach wątroby, jednak nakładanie się wartości jest słabsze w przypadku HCC w porównaniu z AFP. Sporadycznie zwiększone stężenia stwierdzane są w przerzutach nowotworowych do wątroby, jednak stopień podwyższenia tych wartości jest zwykle minimalny. Chociaż pomiar DCP charakteryzuje się porównywalną lub mniejszą czułością (50–70%) niż oznaczenie AFP, jest jednak bardziej swoisty. Istnieje słaba korelacja między wartościami AFP i DCP, a niektóre nowotwory mogą być wykryte wyłącznie przez oznaczenie tej drugiej substancji. Również niedobór witaminy K bywa przyczyną znacznego podwyższenia stężenia DCP, a powtórne badania po podaniu pacjentom witaminy K potwierdzają jej korzystny wpływ na swoistość.

Obiecujące wyniki w wykrywaniu niewielkich zmian o charakterze HCC obserwowano po zastosowaniu nowej, bardziej czułej metody immunologicznej (ECLIA) [22].

Testy służące do oznaczania des-gamma karboksyprotrombiny nie są powszechnie dostępne, w przeciwieństwie do testów służących do pomiarów AFP.

## Molekularne markery komórek nowotworowych

Ze względu na wysoką czułość technik łańcuchowej reakcji polimerazy (PCR – *polymerase chain reaction*) możliwe stało się wykrywanie za pomocą RT-PCR pojedynczych krążących we krwi komórek nowotworowych (CTC – *circulating tumor cells*). Markery oparte na oznaczeniu mRNA metodą PCR z zastosowaniem odwrotnej transkryptazy (RT-PCR – *reverse transcriptase polymerase chain reaction*) służą określaniu stopnia ekspresji genu oraz wykrywaniu różnic, wynikających z alternatywnego składaniu eksonów.

Oznaczanie mRNA w próbkach krwi obwodowej umożliwia względnie tanią i bezinwazyjną wczesną diagnozę w grupie ryzyka oraz rutynową ocenę skuteczności terapii.

Zaproponowana metoda ma istotną przewagę nad oznaczeniami opartymi na analizie białek. RNA jest bardzo nietrwały w środowisku pozakomórkowym, dlatego jego wykrycie jednoznacznie potwierdza obecność komórek nowotworowych w badanej tkance lub płynie ustrojowym, a tkankowo swoisty mRNA często wskazuje na obecność tych komórek mimo negatywnych wyników oznaczeń białkowych.

W przypadku HCC stwierdzono, że mRNA albuminy i mRNA AFP mogą być potencjalnym markerem obecności rozprzestrzenionych w krwiobiegu komórek HCC. Jednak liczne badania wykazują, że markery te wy-

**W komórkach HCC, nowotworach przewodu pokarmowego i czerniaku – rozwijających się z tkanek, w których GPC3 ulega ekspresji tylko w okresie embrionalnym – transformacji nowotworowej towarzyszy jego reekspresja.**

stępują również w zdrowych hepatocytach, dlatego też ich użyteczność w diagnostyce HCC wciąż wywołuje kontrowersje [17].

## Wnioski

Standardowe metody diagnostyczne w HCC nie zapewniają odpowiednio wczesnego wykrycia choroby, co skutkuje tym, że nawet zastosowanie agresywnej terapii jest nieskuteczne ze względu na wznowę miejscową lub pojawienie się odległych przerzutów.

Żaden z poznanych dotychczas markerów HCC nie spełnia oczekiwanych warunków czułości i swoistości. Rozwiązaniem tego problemu jest wykonywanie oznaczeń kilku markerów jednocześnie, np.: AFP, GGTP i poziom żelaza, czy AFP i CA 125. Jest to działanie uzasadnione medycznie, ale także kosztowne.

Nowe kierunki badań dotyczą ustalenia roli łączenia znanych białek w immunokompleksy (np. SCCA-IgM antygen raka płaskonabłonkowego – *squamous cell carcinoma antygen* i AFP-IgM) oraz diagnostyki molekularnej w rozpoznawaniu i różnicowaniu HCC [17, 23].

**Piśmiennictwo:**


1. Cougot D., Neuveut C., Buendia M. A.: *HBV induced carcinogenesis*, J Clin Virol 2005 Dec, 34,suppl 1, 75–8.
2. Popiela T. et al.: *Zalecenia postępowania diagnostyczno-terapeutycznego w nowotworach złośliwych*, Onkologia w praktyce klinicznej 2007, tom 3, supl. C, 108–49.
3. Chan H. L., Tse C. H., Mo F. et al.: *High viral load and hepatitis B virus subgenotype ce are associated with increased risk of hepatocellular carcinoma*, J Clin Oncol 2008 Jan 10, 26 (2), 177–82.
4. Tanaka K. et al.: *Antibody to hepatitis B core antigen is associated with the development of hepatocellular carcinoma in hepatitis C virus-infected persons: a 12-year prospective study*, Int J Mol Med 2006 May, 17 (5), 827–32.
5. Huang Y. H. et al.: *Comparison of recurrence after hepatic resection in patients with hepatitis B vs. hepatitis C-related small hepatocellular carcinoma in hepatitis B virus endemic area*, Liver Int 2005 Apr, 25 (2), 236–41.
6. Sun H. C., Zhang W. et al.: *Positive serum hepatitis B e antigen is associated with higher risk of early recurrence and poorer survival in patients after curative resection of hepatitis B-related hepatocellular carcinoma*, J Hepatol 2007 Nov, 47 (5), 684–90.
7. Pateron D. et al.: *Prospective study of screening for hepatocellular carcinoma in Caucasian patients with cirrhosis*, J Hepatol 1994, 20, 65–71.
8. Llovet J. M., Burroughs A., Bruix J.: *Hepatocellular carcinoma*, Lancet 2003, 362, 1907–17.
9. Bruix J., Sherman M.: *Management of hepatocellular carcinoma*, Hepatology 2005, vol. 42, no. 5.
10. Takayasu K. et al.: *The diagnosis of small hepatocellular carcinoma: efficacy of various imaging procedures in 100 patients*, Am J Roentgenol 1996, 166, 369–74.
11. Lim J. H. et al.: *Detection of HCC: value of adding delayed phase imaging to dual-phase helical CT*, Am J Roentgenol 2002, 179, 67–73.
12. Kuntz E., Kuntz H. D.: *Hepatology*, Springer 2006, 772–82.
13. Murayama H., Fukuda Y., Tsunekawa S.et al.: *Ratio of serum ornithine carbamoyltransferase to alanine aminotransferase as a potent indicator for hepatocellular carcinoma*, Clin Biochem 2007 Sep, 40 (13-14), 1077–80.
14. Zhou L., Liu J., Luo F.: *Serum tumor markers for detection of hepatocellular carcinoma*, World J Gastroenterol 2006, 12 (8), 1175–81.
15. Sherman M. et al.: *Screening for HCC in chronic carriers of hepatitis B virus: incidence and prevalence of hepatocellular carcinoma in a North American urban population*, Hepatology 1995, 22, 432–8.
16. Johnson P. J.: *The role of serum alpha-fetoprotein estimation in the diagnosis and management of hepatocellular carcinoma*, Clin Liver Dis 2001, 5, 145–9.
17. Stokowska A., Stalke P., Bielawski K. P.: *Molekularne markery mikroprzerzutów we krwi pacjentów chorych na raka wątrobowokomórkowego*, Postępy Hig Med Dośw 2007, 61, 310–9.
18. Oka H., Tamori A., Kuroki T. et al.: *Prospective study of alpha-fetoprotein in cirrhotic patients monitored for development of hepatocellular carcinoma*, Hepatology 1994, 19, 61–6.
19. Sawabu N. et al.: *Clinical evaluation of specific gamma-GTP isoenzyme in patients with hepatocellular carcinoma*, Cancer 1983, 51, 327–31.
20. Takahashi H. et al.: *Serum alfa-L-fucosidase activity and tumor size in HCC*, Hepatology 1994, 19, 1414–7.
21. Wang C. S., Lin C. L., Lee H. C. et al.: *Usefulness of serum des-gamma-carboxy prothrombin in detection of hepatocellular carcinoma*, World J Gastroenterol 2005, Oct 21, 11 (39) 6115–9.
22. Shimizu A., Shiraki K., Ito T. et al.: *Sequential fluctuation pattern of serum des-gamma-carboxy prothrombin levels detected by high-sensitive electrochemiluminescence system as an early predictive marker for hepatocellular carcinoma in patients with cirrhosis*, Int J Mol Med 2002 Mar, 9 (3) 245–50.
23. Giannelli G., Fransvea E., Trerotoli P. et al.: *Clinical validation of combined serological biomarkers for improved hepatocellular carcinoma diagnosis in 961 patients*, Clin Chim Acta 2007 Aug, 383 (1-2), 147–52.


*data przyjęcia pracy – 6.03.2008*
*data akceptacji – 14.03.2008*